


Rook's Textbook of Dermatology Ninth Edition

皮膚科学テキストの最高峰
「ルーク皮膚科学」最新第9版

・ハードカバー ・全4巻／4,992 pages ・2016年2月刊行
・Print ISBN: 978-1-118-44119-0 ・価格 US\$860



過去50年間にわたって皮膚科学テキストの最高峰に位置してきたRook's Textbook of Dermatologyが約6年ぶりに改訂されました。当分野の世界的な専門医を編者・著者に迎えた今回の第9版は、伝統としてきた高いクオリティを守りながら、今日の皮膚科医のニーズに合わせて構成を大幅に見直しています。全4巻の冊子体に、すべての本文と画像が検索可能なオンライン版へのアクセス権が付属します。

160章を全4巻・14のセクションに分けて収録する体系的な構成。全体の目次や著者一覧はネットでご覧いただけます wiley.com/go/rooks

- 世界最高水準の皮膚科学テキスト
- 最新知識を冊子体全4巻に集大成
- 国際的に著名な専門医が編纂・執筆
- 5千点以上のカラー画像を収録
- オンライン版へのアクセス権が付属

wiley.com/go/rooks

WILEY

大幅な改訂増補により 皮膚科学の最新知識を反映

第9版の特長

- 内科的・外科的治療、美容皮膚科学および基礎医学的側面をもれなく網羅
- 内容構成を抜本的に見直し、皮膚科学の最新の疾患分類に準拠させる
- 章の数を旧版の80章から160章に倍増、簡潔で密度の高い記述に
- 各疾患についての記述フォーマットを統一し、診断法・治療法をより見つけやすくする
- 過去の版を上回る5千点以上のカラー画像を収録。症状の視覚的な理解を助ける
- 臨床研究・臨床試験についての記述を増補、さらに学会による診療ガイドライン、ICDコードなど最新情報を盛り込む
- オンライン版へのアクセス権が付属 (ID・Password認証)

Editors

Christopher Griffiths

Manchester Academic Health Science Centre,
University of Manchester, Manchester, UK

Jonathan Barker

St John's Institute of Dermatology,
Kings College London, London, UK

Robert Chalmers

University of Manchester, Manchester, UK

Tanya Bleiker

Derby Royal Infirmary, Derby, UK

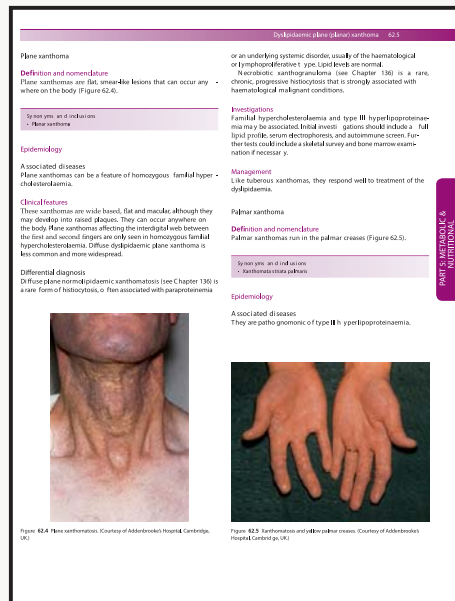
Daniel Creamer

King's College Hospital, London, UK

表を豊富に収録、知りたい
情報がすばやく見つかる

高画質の画像が
症状の理解を助ける

Typical and atypical clinical features	Key clinical features	Common histopathological features	Key clinical features	Associated clinical variants
Human papillomavirus (HPV) infection (Figure 62.1)	Commonly associated with HPV infection	Warty hyperkeratosis, acanthosis, koilocytosis	Warty hyperkeratosis, acanthosis, koilocytosis	Warty hyperkeratosis, acanthosis, koilocytosis
Actinic keratosis (Figure 62.2)	Commonly associated with actinic damage	Hyperkeratosis, parakeratosis, dyskeratosis	Hyperkeratosis, parakeratosis, dyskeratosis	Hyperkeratosis, parakeratosis, dyskeratosis
Basaloid follicular infundibuloma (Figure 62.3)	Commonly associated with actinic damage	Hyperkeratosis, parakeratosis, dyskeratosis	Hyperkeratosis, parakeratosis, dyskeratosis	Hyperkeratosis, parakeratosis, dyskeratosis
Actinic cheilitis (Figure 62.4)	Commonly associated with actinic damage	Hyperkeratosis, parakeratosis, dyskeratosis	Hyperkeratosis, parakeratosis, dyskeratosis	Hyperkeratosis, parakeratosis, dyskeratosis
Actinic keratosis (Figure 62.5)	Commonly associated with actinic damage	Hyperkeratosis, parakeratosis, dyskeratosis	Hyperkeratosis, parakeratosis, dyskeratosis	Hyperkeratosis, parakeratosis, dyskeratosis



旧版を称賛する 書評の数々

“版を改めるごとにますます良くなっていく...「ルーク」の最大の魅力は、皮膚科学に關することなら何でも載っていると予想がつく総合性だ... 最上級の参考書で、類書では手に負えない種類の問いに回答を与えてくれる”
—Journal of the American Academy of Dermatology

“『ルーク皮膚科学』は、皮膚科の研修医や臨床医に必携の書で、医院でいつでも手の届くところに置かれるべきだ”
—British Journal of Dermatology

“まさに必須。間違いなく世界最高の皮膚科学テキスト”
—British Medical Journal

冊子体購入に無料で付属するオンライン版には数々の利点

Rook's Textbook of Dermatology オンライン版は、皮膚科学の最新知識への迅速なアクセスを実現します。冊子体全4巻の全文と5千点以上の画像を、ともに検索可能な形で収録し、知りたい情報がピンポイントで見つかります。さらに (オンライン版へのアクセスはID・Password認証となります)

- オンライン版ならではの迅速かつパワフルな検索機能 — 必要な知識にすばやく到達
- 冊子体なら全4巻・5千ページ近くに相当するコンテンツを一挙に横断検索
- 画像だけを対象にした検索にも対応
- 画像はPowerPointに取り込み可能
- さまざまなソースの引用文献に直接リンク

機関ネットワーク全体からID・Password入力なしで利用できる機関向けオンライン版は別契約となります (2016年6月リリース予定)。お問い合わせは最寄りの洋書店またはワイリー・ジャパン marketing@wiley.co.jp にて承ります